

ИРГЭН (ДААТГУУЛАГЧ) ТА НҮДНИЙ ӨВЧНИЙ УЛМААС ХӨДӨЛМӨРИЙН ЧАДВАР АЛДАХААС УРЬДЧИЛАН СЭРГИЙЛЖ ЧАДНА.



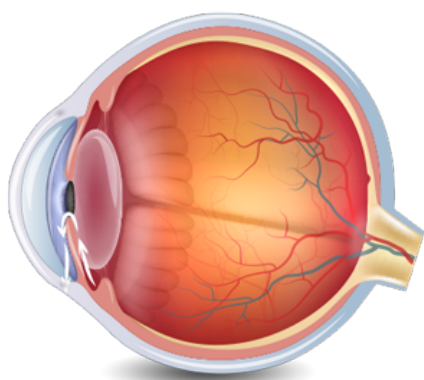
Нүдний даралт ихсэх өвчин

Нүдний даралт ихсэх буюу глауком нь нүдний даралт ихэссэний улмаас хараа муудаж, харааны мэдрэл гэмтэн сохролд хүргэдэг даамжрах явцтай өвчин юм. Глауком өвчин дэлхийд болон монгол улсад сохорлын шалтгаанаар 2 байранд ордог.

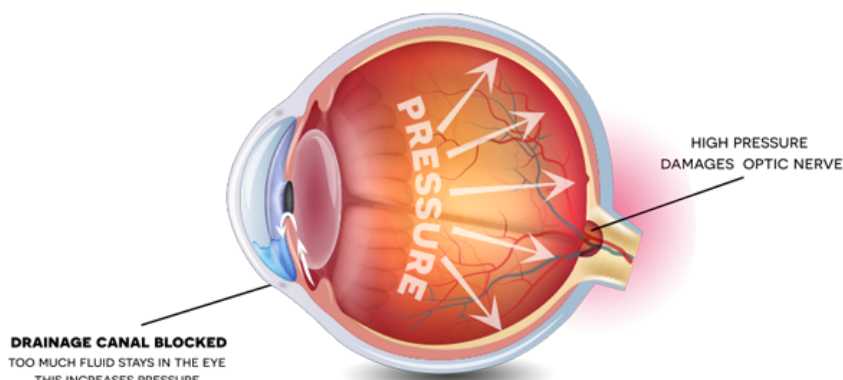
Шалтгаан

Нүдэн дотор үүсэх шингэний хэмжээ хэвийн боловч нүднээс гадагшлах шингэний хэмжээ багассаны улмаас шингэн хуримтлагдаж нүдний дотоод даралт ихэснэ. Хоёр хэлбэрээр тохиолддог.

GLAUCOMA



NORMAL EYE



GLAUCOMA

Илрэх шинж тэмдэг

- Нээлттэй өнцөгт хэлбэрийн глауком нь 2 нүдийг хамрах ба илрэх хугацаа нь хоорондоо зайтай байж болно. Энэ үед илрэх шинж тэмдэг бүдэг байдаг тул эрүүл нүднийхээ хараанд дасч өвчилсөн нүдээ хараагүй болсныг хожуу мэддэг.
- Хаалттай өнцөгт глауком нь өглөө хараа манантаж үдийн хойно хараа тодорно. Үе үе улайна, гэрэл рүү харахад дугуй солонгон хүрээ татаж харагдана.
- Хааяа толгой таллаж өвдөн, улмаар өвдөлт нүд рүү дамжина.

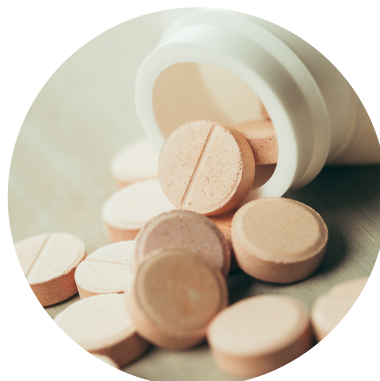Оношилгоо



Зөвхөн нүдний төрөлжсөн мэргэжлийн эмч оношилно.

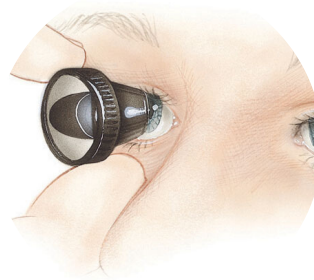
Эмчилгээ

- Эмчийн хяналтад тогтмол үзүүлж байх
- Нүдний даралт бууруулах эмийг зааврын дагуу тогтмол хэрэглэх
- Эмчийн зөвлөгөөг биелүүлэх энэ өвчнөөр өвдсөн бол амьдралын дэглэмийг хатуу баримтлах ёстой. Учир нь өвчин харааг эргэшгүйгээр алдагдахад хүргэх аюултай.



Урьдчилан сэргийлэх

- Глауком өвчний улмаас нэгэнт алдсан харааг эргэн сэргээх боломжгүй. Хамгийн чухал нь өвчнийг эрт илрүүлэх явдал юм.
- 35-аас дээш насны бүх хүмүүс гониоскопийн шинжилгээ хийлгэж, глауком өвчин үүсэх эрсдэл байгаа эсэхийг тодруулах шаардлагатай.



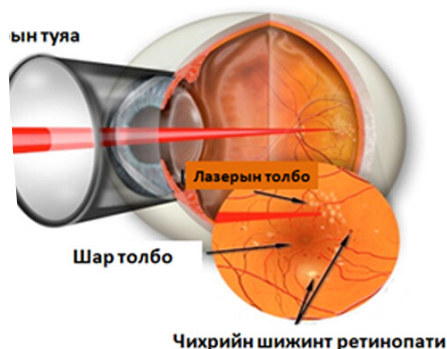
Чихрийн шижингийн Ретинопати

Дэлхийн хүн амын томоохон хэсгийг хамран өвчлүүлж буй халдварын бус торлогийн эмгэгийн гол шалтгаан нь чихрийн шижин бөгөөд хараанд нөлөөлөх хүндрэл нь чихрийн шижингийн ретинопати юм.

Шалтгаан

- Чихрийн шижингийн шар толбоны хаван
- Нүдний шилэнцрийн хөндийд цус харвах

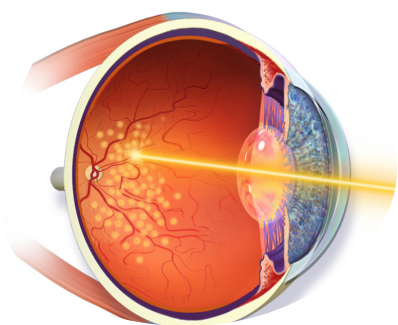
Дээрх хоёр шалтгаан хамтдаа хараанд аюултай чихрийн шижингийн ретинопати үүсгэдэг. Маш олон хүн чихрийн шижингийн шар толбоны хавангийн улмаас хараагаа алдаж байна.



Оношилгоо

- Эмнэлзүйн шинж тэмдэг
- Флуоресцен ангиографи /торлогийн зураг авах/
- Оптик когерент томографи (торлогийн Хөндлөн зүслэгийн зураг)

Эмчилгээ



Стандарт эмчилгээ нь лазер фотокоагуляц юм.

Сүүлийн үед шилэнцэрийн хөндийд судасны эндотелийн ургалтын хүчин зүйлийн эсрэг (anti VEGF) тарилга хийж байна. Уг тарилгын суурь тунг сарын зайтай хийх ба шаардлагатай тохиолдолд дараагийн тунг хийнэ. Зарим нөхцөлд шилэнцэр кортикостеройд тарих нь үр дүнтэй.

Урьдчилан сэргийлэх

Чихрийн шижин, цусны даралт, холестеролын түвшингээ сайтар хянаж чадвал чихрийн шижингийн шар толбоны хавангийн явцыг удаашруулах, хараагаа алдахаас сэргийлж чадна.

Хяналт

Ретинопати үүсээгүй диабет өвчний үед жилд нэг удаа хүүхэн харааг тэлж нүдний уг шинжилнэ. Хөнгөн зэргийн ретинопати өвчний үед 6 сар тутам, дундаас хүнд зэргийн ретинопати 2-4 сар тутам, пролиферацитай ретинопати 1-3 сар тутам хянана.

**ТА ӨӨРӨӨ ӨӨРИЙНХӨӨ ЭРҮҮЛ МЭНДИЙГ ХАЙРЛАХ,
ХАМГААЛАХ, ДЭМЖИХ ҮҮРЭГТЭЙ.**